

nanza del carattere, ma che prima di affermare l'irregolarità della dominanza bisogna tener conto del fatto che, trattandosi di cisti anche piccole e localizzate esclusivamente al cuoio capelluto, possono anche restare completamente sconosciute.

GIORDANO A. *Enzimopenie ereditarie*. Folia Hered. Path. vol. I, fasc. I (Luglio 1951).

L'A. in questo breve ma interessante lavoro esamina le conoscenze odierne sulla patogenesi di alcune malattie ereditarie (come la distrofia muscolare progressiva, la distrofia miotonica, l'emofilia, l'alcaptonuria, l'albinismo, la fenilchetonuria, la cistinuria, la diaminuria, le malattie di Gaucher, Niemann Pick, v. Gierke) in funzione del concetto affacciato da I. B. S. Haldane e L. S. Penrose circa l'esistenza di malattie ereditarie dovute a deficit enzimatico, e proponendo di raggrupparle sotto la denominazione di *enzimopenie ereditarie*.

[A proposito dell'ipotesi di M. V. Tracey, riportata in questo lavoro, che a ciascun gene corrisponda una reazione biochimica, si può aggiungere che, ipotesi per ipotesi, anche il protoplasma dei gameti può esercitare nel caso dell'eredità biochimica, un'importante funzione (n. d. r.).]

ROSSI N. *La poliposi ereditaria del crasso*. Folia Hered. Path. vol. I, fasc. I. (Luglio 1951)

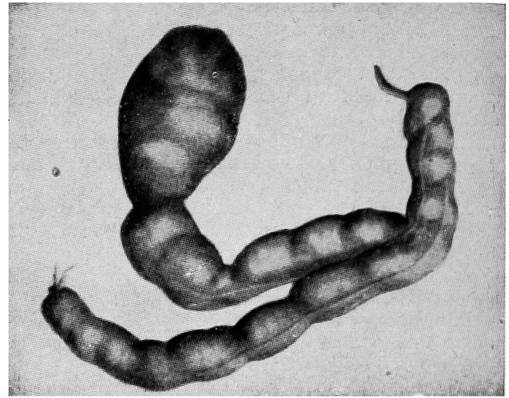
L'A. riassume efficacemente le moderne vedute intorno alla poliposi ereditaria del colon mettendo questa in confronto con la poliposi secondaria a colite.

Il caso che fornisce occasione alla rassegna offre la possibilità, ma non la certezza che si tratti di poliposi ereditaria [e non piuttosto di una fenocopia (n. d. r.)] sia per gli episodi colitici precedenti, sia per l'impossibilità indicata di un vasto accertamento nel ceppo familiare.

ZORZI M. *Le malformazioni diverticolari giganti del grosso intestino come fenomeno di gemellarità circoscritta*. Folia Hered. Path. vol. I, fasc. I (Luglio 1951).

L'A. prende lo spunto da un esemplare anatomico (voluminosa malformazione diverticolare del grosso intestino quale appare nella figura che riportiamo) repertato in un ragazzo di anni 13 che ha felicemente superato l'intervento operatorio. Vengono accuratamente analizzati 16 casi tratti dalla bibliografia e prospettati i criteri relativi alla lunghezza, alla

forma, alla struttura istologica e alla disposizione topografica che permettono di fissare una linea di demarcazione fra diverticoli e dupli-



cità dell'intestino. Su questa base, la malformazione descritta viene considerata come uno stato di gemellarità circoscritta all'intestino.

MORETTI I. *Confronto tra eritroblastosi fetale e sifilide congenita e loro comportamento nei gemelli*. Folia Hered. Path. vol. I, fasc. II, (Ottobre 1951).

L'A. sottolinea varie alterazioni morfologiche che comuni alla lue congenita del neonato e all'eritroblastosi fetale e mette in rilievo alcuni aspetti propri di ciascuna delle due sindromi i quali assumono valore diagnostico differenziale. Fra le 4 osservazioni personali, due riguardano una coppia di gemelli DZ bisesso prematuri dei quali il maschio nacque morto e la femmina visse 9 ore; essi presentavano lesioni luetiche di diversa entità. L'A. considera la bibliografia concernente la lue congenita e l'eritroblastosi fetale nei gemelli al parto. Su questo argomento riteniamo anche significativo il contributo di Morganti (1948) sull'assenza della malattia emolitica in una coppia di gemelli DZ bisesso entrambi Rh positivi nati da madre sensibilizzata anti-D.

PINTUS G. *Mutazione e somazione*. Folia Hered. Path. vol. I fasc. II (Ottobre 1951).

In questa nota critica l'A. richiama l'attenzione sulla frequenza con cui, in patologia umana determinati fattori esogeni possono riprodurre fedelmente, dal punto di vista clinico, molte malattie ereditarie. Si tratta delle